



一位老外科醫師之回顧
Reminiscences of a Veteran Surgeon
— Retired But Never Tired

彭芳谷

台北榮民總醫院特約醫師
國立陽明大學兼任外科教授
毒藥物防治發展基金會董事長



國家衛生研究院常務董事

National Health Research Institute

國家衛生研究院
第一屆第十二次董事會議



The background features a light blue gradient with decorative elements including a green balloon with yellow streamers in the top left, a purple balloon with yellow streamers in the bottom left, and various blue and yellow streamers scattered throughout.

台北市政府醫師懲戒委員會委員

The background features a light blue gradient with decorative elements including a green balloon with yellow streamers in the top left, a purple balloon with yellow streamers in the bottom left, and a blue streamer in the middle left. The text is centered in a blue banner.

全民健康保險爭議審查委員會委員

The background features a light blue gradient with decorative elements including a green balloon in the top left, a purple balloon in the bottom left, and yellow streamers scattered throughout.

衛生署醫事審議委員會

委員，審查醫師

Cope's Early Diagnosis of the Acute Abdomen

(SEVENTEENTH EDITION)

Preface

Even today, however, it remains true that the vast majority of diagnoses of patients with acute abdominal pain are still made on the basis of a careful history and physical examination. The major delays in diagnosis today are those imposed by the need that some feel to obtain special complicated tests and X-ray examinations.

April 1986, William Silen

Cope's Early Diagnosis of the Acute Abdomen (TWENTY – FIRST EDITION)

Preface

Even today, however, it remains true that the vast majority of diagnoses of patients with acute abdominal pain are still made on the basis of a careful history and physical examination. The major delays in diagnosis today are those imposed by the failure to recognize the presence of a significant intra – abdominal process and by the need that some feel to obtain special complicated tests and X-ray examinations.

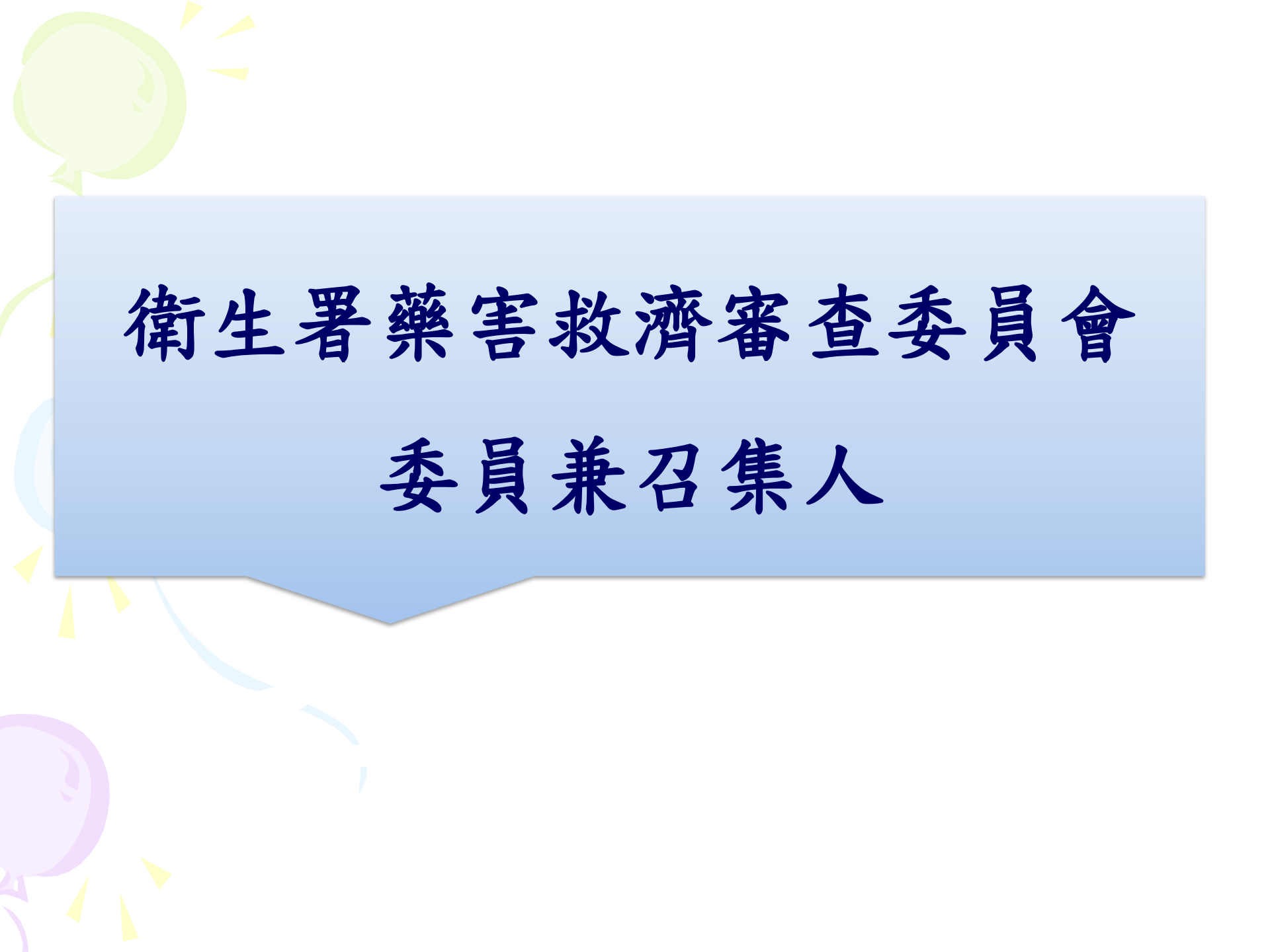
September 2004, William Silen

敬業樂群
追求卓越
仁心仁術
視病猶親

敬錄 彭芳谷教授語

裘法祖 敬書

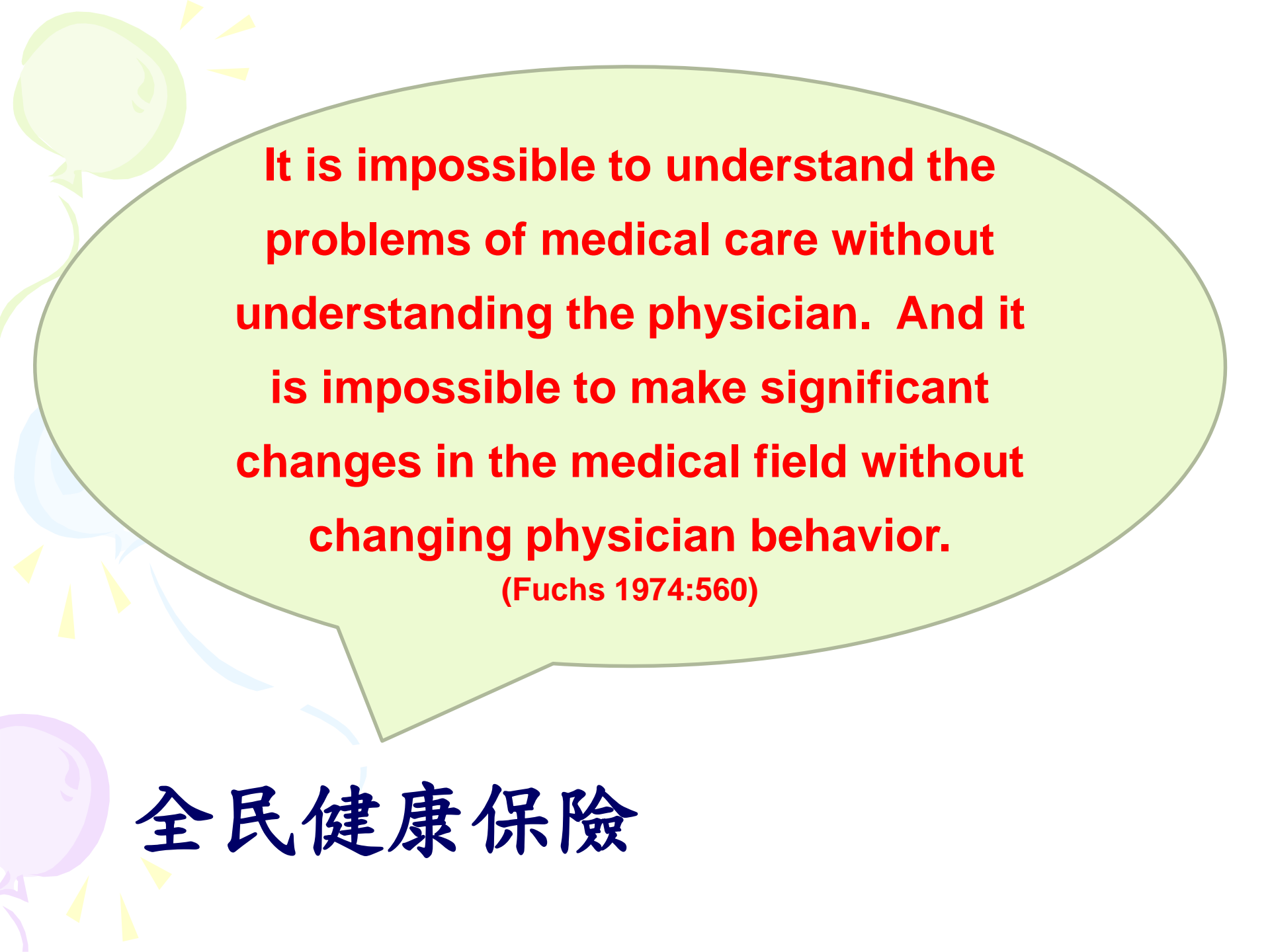
2000年11月3日



衛生署藥害救濟審查委員會
委員兼召集人

The background features a white surface with decorative elements on the left side, including a green balloon at the top, a light blue balloon in the middle, and a purple balloon at the bottom, all with yellow streamers and triangular flags.

衛生署疾重症醫療委員會
委員兼召集人



It is impossible to understand the problems of medical care without understanding the physician. And it is impossible to make significant changes in the medical field without changing physician behavior.

(Fuchs 1974:560)

全民健康保險

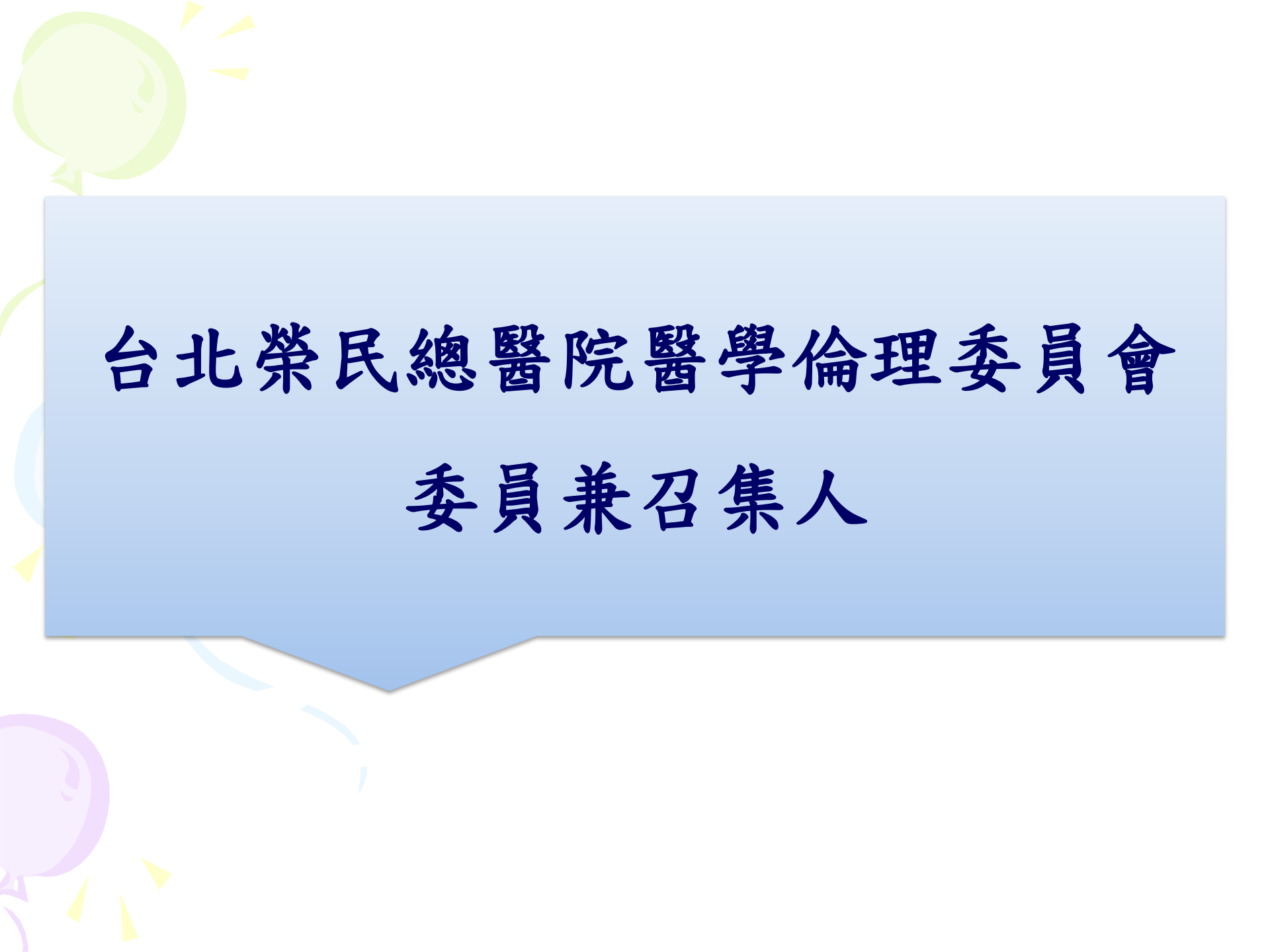
The background features a light blue gradient with decorative elements including a green balloon with yellow streamers in the top left, a purple balloon with yellow streamers in the bottom left, and a blue streamer in the middle left. The text is centered within a blue banner.

台灣紅十字總會理事

醫療救護隊四川汶川大地震2008年5月



高駢鎮受災小朋友致贈彭芳谷院長紀念鋼筆



台北榮民總醫院醫學倫理委員會
委員兼召集人



財團法人毒藥物防治發展基金會董事長
Foundation for Poison Control, President

厦门市两岸交流协会

邀 请 函

台湾财团法人毒药物防制发展基金会：

自两岸“小三通”开通以来，闽台两地交流往来日益频繁，治安事项日渐受到相关单位重视。为加强两岸毒品防制，打击犯罪，特邀请贵会彭芳谷董事长等一行 10 人（附名单）于近期到福建省参访，与相关单位座谈交流，共研防制犯罪事项。

谨此奉邀！

（联系人：谢永福 联系电话：0592—5151730）



初步决定：3月初前往，由小三通访问厦门、福州等地。

5天4夜。

台灣財團法人毒藥物防制發展基金會受邀赴大陸

福建地區參訪人員名單

姓名	職稱	現職	備註
彭芳谷	董事長	曾任榮民總醫院院長	
鄧昭芳	執行長	現為榮總毒物科醫生	
佟立志	顧問	福建省調查處秘書	
李沃地	顧問	福建省調查處組長	
羅曉平	顧問	經濟犯罪防治中心科長 (辦理外逃罪犯追緝工作)	
歐陽敏昌	顧問	經濟犯罪防治中心調查專員 (辦理外逃犯罪追緝工作)	
黃建成	顧問	緝毒中心科長	
祝厚源	顧問	緝毒中心科長	
劉桂屏	顧問	緝毒中心調查專員	
單培祥	顧問	緝毒中心調查專員	

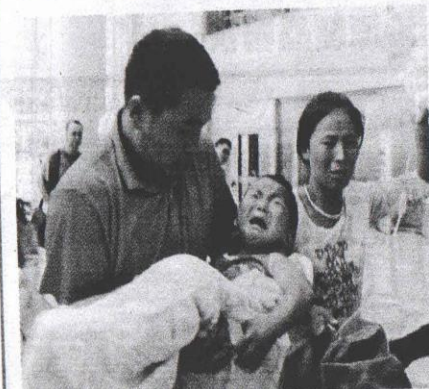


最後身影

調查局毒品防制處上月19日赴中國洽談兩岸合作打擊毒品犯罪事宜，22日抵達北京參訪某緝毒機關時，6位參訪團成員難得一起合影留念，而此張照片也是黃建成科長（左一）生前的最後留影。
(調查局提供)



陸童遭蛇咬命危 台醫隔海救援



【東北黑龍江省一件毒蛇咬傷孩童事件，讓東北三省和台灣進行一場兩岸的聯合醫療大救援。當時，傷童雖已注射血清，但因拖延就醫，傷勢無起色，在情急之下，醫院只好跨海和專精毒物研究的台北榮民總醫院毒物科聯手合作，終於挽回命在旦夕的小生命。

◀被毒蛇咬傷的3歲孩童勃勃，正被爸爸抱著衝進瀋陽的盛京醫院急救。瀋陽晚報

21日中午，牡丹江市溪口縣3歲男童勃勃正和父親在院子玩耍，被當地人稱為「土球子」的兩尺長腹蛇攻擊，腳踝處咬出明顯傷口，經輾轉送遼寧省瀋陽市盛京醫院急救。但因傷勢拖延太久，注射血清也無法發揮效果，醫院只好使用血液透析，清除勃勃體內蛇毒，經過63小時的血液淨化，終於緩解勃勃的中毒症狀。但勃勃的生命跡象指標仍不穩

定，醫界對使用抗蛇毒血清的次數也存在分歧，盛京醫院決定向台北榮總毒物科主任鄧昭芳求助。鄧昭芳詳細詢問勃勃的病情和毒蛇種類後建議，72小時內可根據中毒症狀多次使用抗蛇毒血清。依此，盛京醫院先後兩次給男童注射抗蛇毒血清，發現清毒效果明顯，終於把勃勃從死神手裡搶了回來。

(記者林琮盛)

毒蛇咬傷處置要點

快速查詢手冊



主編 洪東榮 主任
監修 鄧昭芳 主任
原明一 博士

行政院衛生署 指導
財團法人 毒藥物防治發展基金會 發行

The background features a white surface with decorative elements: a green balloon with yellow streamers in the top-left corner, a purple balloon with yellow streamers in the bottom-left corner, and several light blue curved streamers scattered across the page.

台北市醫師公會理事長

The background features a light blue gradient with decorative elements on the left side, including a green balloon at the top, a purple balloon at the bottom, and yellow triangular rays emanating from them. A blue banner with a white border is positioned in the upper middle section.

華人健康平台



時間：2004年10月21、22、23日
地點：台北新店中信商務會館會議中心

2006 華人健康平台

證書


茲證明

彭芳谷

於 2006 年 11 月 23 - 24 日出席在澳門舉行的
『2006 華人健康平台』論壇。

澳門全科醫生學會理事長

澳門公共衛生學會理事長



馮浩明



柯慶建

